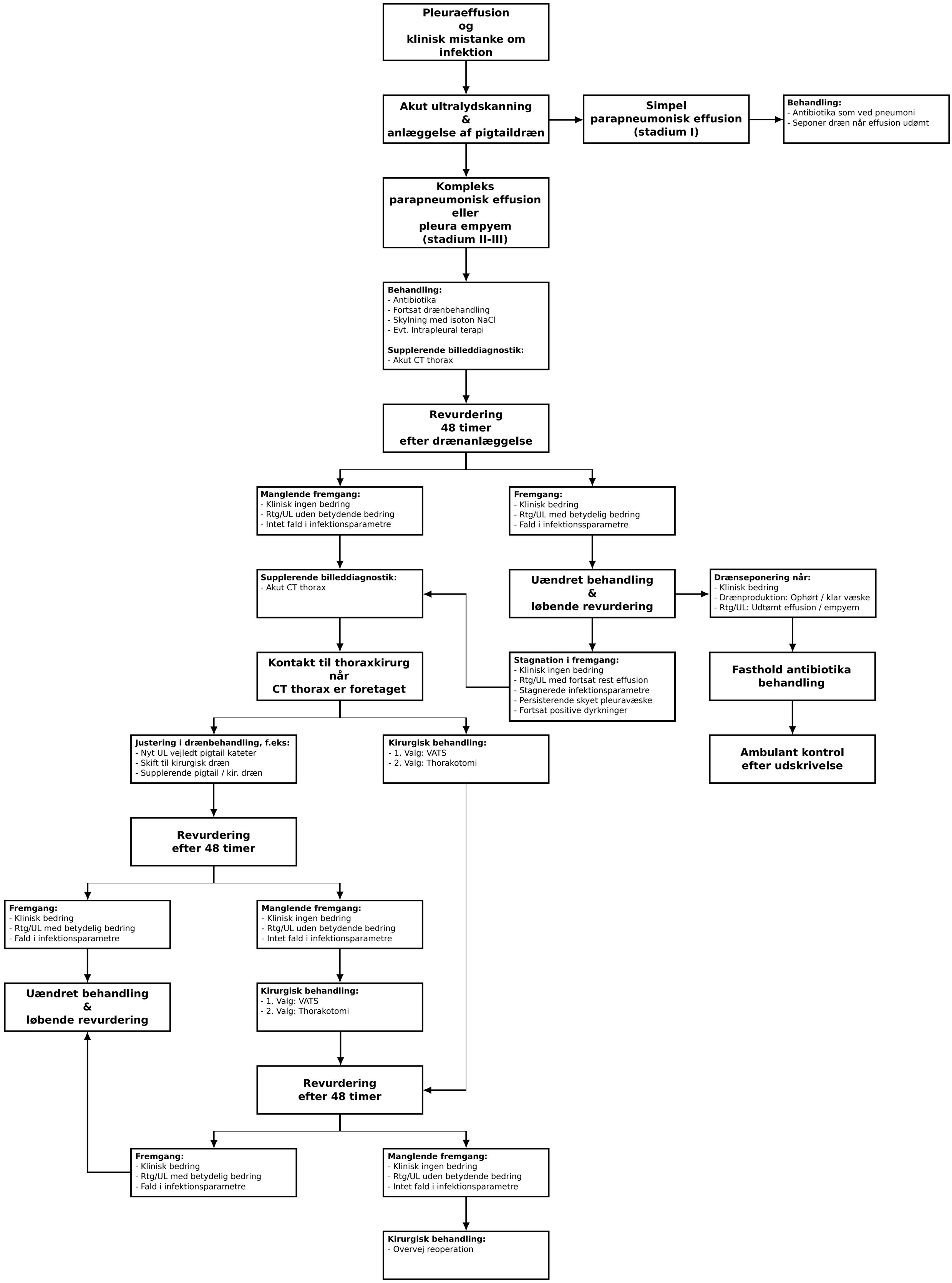
Pleuraeffusion og klinisk mistanke om infektion
Akut ultralydskanning & anlæggelse af pigtaildræn
Simpel parapneumonisk effusion (stadium I)
Behandling:
- Antibiotika som ved pneumoni
- Seponer dræn når effusion udømt
Kompleks parapneumonisk effusion eller pleura empyem (stadium II-III)
Behandling:
- Antibiotika
- Fortsat drænbehandling
- Skylning med isoton NaCl
- Evt. Intrapleural terapi
Supplerende billeddiagnostik:
- Akut CT thorax
Revurdering 48 timer efter drænanlæggelse
Manglende fremgang:
- Klinisk ingen bedring
- Rtg/UL uden betydende bedring
- Intet fald i infektionsparametre
Fremgang:
- Klinisk bedring
- Rtg/UL med betydelig bedring
- Fald i infektionssparametre
Supplerende billeddiagnostik:
- Akut CT thorax
Uændret behandling & løbende revurdering
Drænseponering når:
- Klinisk bedring
- Drænproduktion: Ophørt / klar væske
- Rtg/UL: Udtømt effusion / empyem
Kontakt til thoraxkirurg når CT thorax er foretaget
Stagnation i fremgang:
- Klinisk ingen bedring
- Rtg/UL med fortsat rest effusion
- Stagnerede infektionsparametre
- Persisterende skyet pleuravæske
- Fortsat positive dyrkninger
Fasthold antibiotika behandling
Justering i drænbehandling, f.eks:
- Nyt UL vejledt pigtail kateter
- Skift til kirurgisk dræn
- Supplerende pigtail / kir. dræn
Kirurgisk behandling:
- 1. Valg: VATS
- 2. Valg: Thorakotomi
Ambulant kontrol efter udskrivelse
Revurdering efter 48 timer
Fremgang:
- Klinisk bedring
- Rtg/UL med betydelig bedring
- Fald i infektionsparametre
Manglende fremgang:
- Klinisk ingen bedring
- Rtg/UL uden betydende bedring
- Intet fald i infektionsparametre
Uændret behandling & løbende revurdering
Kirurgisk behandling:
- 1. Valg: VATS
- 2. Valg: Thorakotomi
Revurdering efter 48 timer
Fremgang:
- Klinisk bedring
- Rtg/UL med betydelig bedring
- Fald i infektionsparametre
Manglende fremgang:
- Klinisk ingen bedring
- Rtg/UL uden betydende bedring
- Intet fald i infektionsparametre
Kirurgisk behandling:
- Overvej reoperation